

Un ECG che parla chiaro

Federica Frascaro, Federico Sanguettoli, Rita Pavasini

U.O. Cardiologia, Azienda Ospedaliero-Universitaria di Ferrara, Cona (FE)

G Ital Cardiol 2023;24(11):865

DIAGNOSI ECG?

1. Ipertensione arteriosa polmonare
2. Infarto miocardico posteriore subacuto
3. Cardiomiopatia dilatativa
4. Embolia polmonare

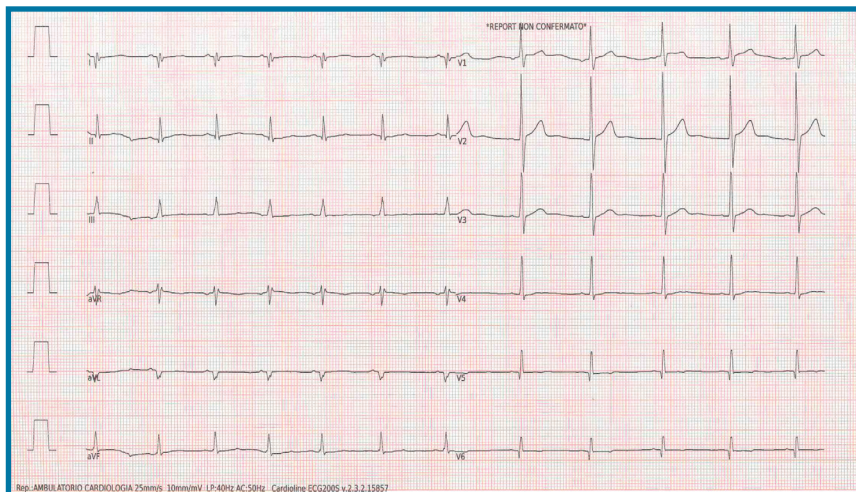
DESCRIZIONE DEL CASO

Ragazzo di 25 anni affetto da distrofia muscolare di Duchenne, non fattori di rischio cardiovascolare. Perdita dell'autonomia funzionale dall'età infantile e deficit ventilatorio restrittivo di grado moderato. Asintomatico dal punto di vista cardiovascolare tranne saltuari episodi di cardiopalmo. Si presenta all'ambulatorio cardiologico per eseguire una visita

di controllo. All'ecocardiografia si documenta: ventricolo sinistro severamente dilatato con acinesia infero-posteriore, severa disfunzione ventricolare sinistra (frazione di eiezione del ventricolo sinistro 28%), sezioni destre nei limiti.

DESCRIZIONE DELL'ECG

Ritmo sinusale, frequenza cardiaca 85 b/min. Normale conduzione atrioventricolare (PR 150 ms). Deviazione assiale destra, segni di ipertrofia ventricolare destra (onda R alta in V1 con rapporto R/S >1). Onde Q di necrosi nelle derivazioni infero-laterali con frammentazione del QRS in D1 e aVL, alterazioni secondarie del tratto ST/T (onde T negative/difasiche a sede inferiore e laterale).



DISCUSSIONE

L'anamnesi del paziente è dirimente per orientarsi verso un quadro di **cardiomiopatia dilatativa da deficit di distrofina**. L'ECG è patognomonico per la presenza di onde R alte nelle derivazioni precordiali destre associate a deviazione assiale destra, conseguenti alla selettiva localizzazione della fibrosi nella parete posteriore basale del ventricolo sinistro, che determina una perdita di forze elettriche posteriormente. La frammentazione del QRS in D1 e aVL riflette l'estensione laterale della componente fibrotica. L'età del paziente e l'assenza di fattori di rischio cardiovascolare permettono di escludere la diagnosi di infarto miocardico posteriore. Pur in presenza di segni riconducibili a sovraccarico pressorio delle sezioni destre, escludiamo la diagnosi di embolia polmonare per l'assenza di onde P "polmonari" e del caratteristico pattern S1Q3T3. In considerazione della prognosi del paziente e dell'Holter ECG delle 24h pressoché negativo (rari battiti ectopici ventricolari singoli, non aritmie sostenute), è stata esclusa la necessità di impianto di defibrillatore percutaneo in prevenzione primaria.